Aus dem zahnärztlichen Universitäts-Institut Berlin, Technische Abteilung
Herr Prof. Dr. Hermann Schröder.

Ein Beitrag zur Technik der Kronenarbeit unter Berücksichtigung des perimarginalen Gewebes

---

Inaugural-Dissertation

zur Erlangung der zahnärztlichen Doktorwürde
der medizinischen Fakultät an der
Friedrich Wilhelms-Universität zu Berlin

von

Georg Wilhelm Blumenberg
Zahnarzt aus Hannover

Tag der Promotion: 20. 5. 1932.

37 9

Gedruckt mit Genehmigung
der
medizinischen Fakultät der Friedrich-Wilhelms-Universität Berlin

---

Dekan: Prof. Dr. v. Bergmann
Referent: Prof. Dr. Schröder.

R. UNIV.
BIBLIOTHEEK
LEIDEN

Dem Andenken meines
Vaters gewidmet

Druck: Richard Bruckhoff, Berlin NW. 7.

Aus der zahnärztlichen Literatur der letzten Jahre, die sich technisch mit dem Problem der bestmöglichen Anwendung des Kronenersatzes eingehend auseinandersetzt, ist deutlich ersichtlich, wie wichtig diese Frage überhaupt ist und wie schwierig sich ihre Beantwortung erweist. Mit den großen Fortschritten der Zahnheilkunde in den letzten Jahren und dem wachsenden Bedürfnis breitester Volksschichten nach Hygiene sind auch die Anforderungen besonders an den Zahnarzt, der in der Praxis steht, gestiegen. Demzufolge ist der Wunsch des Patienten nach Kronen bzw. Brückenanfertigung gegenüber dem durchaus einfacheren Ersatz durch eine Plattenprothese häufiger, denn der Patient ist viel besser als früher darüber orientiert, daß ein Kronen- bzw. Brückenersatz mechanisch-statisch und funktionell einen größeren Nutzeffekt für ihn darstellen wird als eine Plattenprothese.

Die Frage, zu der im folgenden Stellung genommen werden soll, ist nun die, welche Methoden und insbesondere welche Möglichkeit der sichersten und erfolgreichsten Anwendung der Kronentechnik uns bei dem heutigen Stand der Wissenschaft zur Verfügung stehen und wie man einige heute noch deutlich auftretende Schädigungen ausschalten bzw. ihnen von vornherein entgegenarbeiten kann. Das außerordentlich vielseitige und sich häufig widersprechende Bild zur Methodik der Anwendung von Kronenarbeiten ist sehr dazu angetan, den Anfänger, der sich über die wesentlichsten Erfordernisse zur Anfertigung einer Krone nicht im klaren ist, zu verwirren und vom Wege abirren zu lassen.

In mehr oder weniger starkem Gegensatz zu den Anhängern der Kronentechnik, wie sie bisher geübt wurde, und bei der der Schwerpunkt auf die rein mechanischen bzw. funktionellen Erfordernisse verlegt wurde, befinden sich die Vertreter der besonders von amerikanischer Seite empfohlenen und immer wieder geforderten ringlosen Arbeiten.

Es möge gleich an dieser Stelle gestattet sein, hervorzuheben, daß sich durch diese Methodik der Arbeit rein prinzipiell der Schwerpunkt von rein technischen Erwägungen durchaus verschiebt, und weit mehr die biologischen Momente, die hier eine Rolle spielen, in den Vordergrund rückt. Damit wird als wesentliches Erfordernis für die Krone betont, daß sie sowohl funktionellen und mechanisch-statischen wie biologischen Ansprüchen gleichermaßen gerecht werden muß. An und für sich haben wir ja in der Krone das ideale Mittel, einen beinahe vollwertigen Zahnersatz zu schaffen, der durch seine innige Verbindung mit dem Zahnkörper geeignet ist, alle an einen natürlichen Zahn gestellten Anforderungen und Funktionen mitzuleben und allen wechselnden Erscheinungsformen des Zahnkörpers zu folgen. Durch die Krone können wir nicht nur kosmetisch den Zahnbogen wieder herstellen, sondern als wichtigstes dem Zahnkörper wieder seine Funktion derart verleihen, daß er gleich den anderen intakten Zähnen seine ihm zukommende völlige Kaukraft zurückerhält. Der Kaudruck überträgt sich durch die starre Verbindung zwischen Krone und Zahnkörper direkt auf den Zahn und bewirkt so die Gesunderhaltung des Zahnbettes, besonders der Periodontalfasern, die ja den Halte- und Stützapparat des Zahnes darstellen.

Schröder wies schon 1925 in seinem Lehrbuch der technischen Zahnheilkunde auf die Tastempfindung hin, die dem Zahn zukommt, indem er hervorhebt, daß sich die Tastempfindung weniger durch die Pulpa als durch die Nerven der Wurzelhaut auslöst, unter der Voraussetzung, daß der Impuls, den der Tastkörper auf den Zahn ausübt, groß genug ist, um eine Druckempfindung in den Nerven der Wurzelhaut auszulösen. Dieses gilt damit also gleicherweise für lebende wie für tote Zähne. Da für den Kauakt der vertikale Kaudruck ausschlaggebend ist, ist es natürlich, daß schon aus diesem Grunde der feste Ersatz einem labilen vorzuziehen ist, unter der Voraussetzung, daß störende Faktoren — horizontale, transversale Kaudruckkomponenten — nicht zur Geltung kommen. Als Forderung für jede Krone zur Erreichung ihrer Vollwertigkeit hinsichtlich ihrer Funktion gehört neben der Ausgestaltung der occlusalen Fläche, die einen Schleifkontakt mit dem Antagonisten herbeiführt, die Schaffung der Kontaktpunkte oder des Kontaktpunktes mit dem Nachbar-

zahn. Die Wichtigkeit dieser Kontaktpunkte ist vielfach von Black betont worden. Er weist besonders darauf hin, daß ohne sie der Kampf gegen paradentale Erkrankungen aller Art und gegen die Karies aussichtslos ist, ja, er geht sogar so weit, zu sagen, daß es durch fehlende oder schlecht ausgestaltete Kontaktpunkte durch das Einbeißen von Speisen zu einer relativen Inaktivität und damit durchaus zu einer Schädigung des gesamten Kauapparates kommen kann.

Im Verlauf der Arbeit wird noch besonders auf die Blackschen Grundsätze und die sich daraus ergebenden Schlußfolgerungen einzugehen sein. Ergänzend wäre zu den Forderungen an die Ausgestaltung einer Krone noch hinzuzufügen, daß die Wiederherstellung der ursprünglich anatomischen Form wesentlich ist; dieses nicht nur in kosmetischer Hinsicht, sondern zur Erhaltung eines Teiles der funktionellen Aufgaben, die wir dem Zahn zusprechen können, und die darin bestehen: eine einwandfreie Artikulation zu gewährleisten und in prophylaktischer Hinsicht gleichzeitig für die Gesunderhaltung des perimarginalen Gewebes zu sorgen. Erst durch die ganz individuelle Zahnform ist das Zahnfleisch in ständiger Berührung mit den Speisen und sowohl Inanspruchnahme als Reinigung können das Gewebe in seinem vollen Umfang erreichen. Nach der hinsichtlich seiner Mechanik bekannten Aetiologie der Karies müßte es als Fehler zahnärztlicherseits betrachtet werden, wollte man die künstliche Krone nicht so herstellen, daß sie frei von allen unzugänglichen Stellen ist, so daß die Reinigung mit der Zahnbürste nicht in hygienisch ausreichender Weise gewährleistet wird. Damit möge über die rein formalen Erfordernisse zur Anfertigung einer Krone genug gesagt sein.

Alle bisher angeführten Erfordernisse für die Krone, gleichgültig, welcher Art und nach welcher Methode sie angefertigt wird, stellen also Aufgaben dar, deren Lösung einen Ersatz schaffen sollen, der möglichst nicht als Fremdkörper wirkt und besonders biologischen Anforderungen genügt.

Theoretisch, klinisch und erfahrungsgemäß ergibt sich nun bei dem heutigen Stand der zahnärztlichen Ersatzkunde, daß durch Kronenarbeiten Schädigungen auftreten können. Welcher Art diese Schädigungen sind, wie sie entstehen, und wie sie

möglicherweise ausgeschaltet werden können, werde ich im folgenden darzustellen versuchen.

Wie schon oben erwähnt wurde, verschafft sich zahnärztlicherseits immer mehr der Grundsatz Geltung, bei Anfertigung eines Kronenersatzes in erster Linie auch das biologische Problem in Rücksicht zu ziehen. Diese Einstellung bzw. Neuorientierung bezieht sich auf das perimarginale Gewebe, das Weichgewebe, das mit dem Zahnkörper auf das innigste verbunden ist und naturgemäß mit der Krone, wie sie heute noch meist als Bandkrone Verwendung findet, in nächste Berührung kommt. Bevor ich zu den verschiedenartigsten Auffassungen der einander widersprechenden Autoren, die die Schädigungen der Krone in bezug auf das perimarginale Gewebe untersucht haben, Stellung nehme, will ich kurz den normalen Aufbau des den Zahn umgebenden Gewebes streifen.

Unter dem Parodontium faßt man eine Reihe von Geweben zusammen, die von dem eigentlichen Zahnkörper kaum zu trennen sind. In der zahnärztlichen Literatur findet sich deshalb auch als Zusammenfassung für Zahn- und paradentales Gewebe und als ideologisch erklärender Begriff die Bezeichnung organum dentale. Vom Zahn aus betrachtet gehören zum Parodontium Schmelzoberhäutchen und Zement als Oberflächenorgan des Zahnes, als zweite Schicht Schleimhautepithel und Periodont einschließlich des sogenannten ligamentum circulare, als dritte Schicht Alveolarknochen und Mukosa nebst Submukosa. Deshalb betreffen alle entzündlichen und atrophischen wie überhaupt alle pathologischen Veränderungen diese ganze Einheit und besonders zur Erklärung der Erscheinungsform von Paradentitis und Paradentose können wir auf diesen Begriff nicht verzichten. Unter dem Periodontium verstehen wir die vom Zement zur Alveolenwand ausstrahlenden bzw. in umgekehrter Richtung laufenden Fasern, durch die der Zahn gewissermaßen in der Alveole aufgehängt ist und die die den Zahn treffenden Druckkräfte auffangen und nach der Wurzelhaut weiterleiten. Das immer besonders hervorgehobene ligamentum circulare, das beinahe als selbständiges Organ angesehen wurde, hat wohl neuerdings seine Bedeutung verloren, insofern, als es nur den oberen Teil der periodontalen Fasern darstellt und, wie Kantorowicz sagt, als „Flügelmann“ fungiert, der auto-

matisch bei Verlust durch die nächstfolgenden bindegeweblichen Fasern ersetzt wird. Auf die Bedeutung des Schmelzoberhäutchens wird noch später bei Betrachtung des Zahndurchbruches, der für die Erklärung der Zahnfleischtasche und ihrer Entstehung wichtig ist, einzugehen sein. Der Zahnfleischwulst entlang der Zahnkontur besteht aus einem Geflecht von longitudinal und circulär gegen das äußere Schmelzepithel hin ausstrahlenden Gingivalfasern. Durch Zusammentreffen der Saumringe entsteht die Interdentalpapille, die ihre derbe Konsistenz den Fasern des stratum papillare mukosae und des stratum gingivale, die zusammenfließen, verdankt. Es fehlt somit dem Zahnfleischsaum eine lockergefügte Submukosa, und so umschließt der Zahnfleischsaum im normalen Zustand den Zahn außerordentlich eng und fest. Rebel hat darauf hingewiesen, daß sich die Zähne an ihren Approximalflächen nicht in einem Punkte berühren, sondern flächenhaft aneinander stoßen. Der Interdentalraum, der begrenzt wird von dem mehr oder weniger flächenhaft endigendem Septum interalveolare und den beiden Approximalflächen der benachbarten Zähne bis zu ihrer gegenseitigen Berührung hat folglich nicht, wie immer beschrieben wurde, die Form einer im Kontaktpunkte ihre Spitze findenden vierseitigen Pyramide, sondern die eines Prismas. Ueber die physiologische Bedeutung der Interdentalpapille besteht durchaus Meinungsverschiedenheit. Black mißt ihr, wie er immer wieder betont, eine für die Approximalflächen der Zähne schützende Bedeutung bei, insofern, als sie den Interdentalraum vor dem Eindringen von Speiseteilen und schädigenden Bakterien freihält. Diese seine Anschauung hängt auf das engste mit seiner deutlich ausgesprochenen Forderung nach Erhaltung bzw. Neuschaffung des Kontaktpunktes zusammen, denn nur solange der Kontakt zwischen zwei Zähnen gewahrt ist, füllt die Interdentalpapille den Interdentalraum völlig aus, die sonst allmählich atrophiert und schwindet. Auf diese Weise werden Fremdkörper, die sonst ihren Weg in den Interdentalraum finden können, „dachfirstartig" von der Spitze der Papille abgeleitet. Black faßt als ätiologische Momente zur Entstehung perimarginaler Entzündungserscheinungen seine Untersuchungsergebnisse so zusammen, daß bei fehlendem Kontaktpunkt schädigende Einflüsse (Bakterien) die Papille vom Interdentalraume her zerstören und bewirken, daß

sie atrophiert und mit ihrem knöchernen Gerüst, dem Septum, allmählich verschwindet. Damit ist der Zugang zum marginalen Parodontium offen. Mit starkem Vorbehalt äußert sich Pichler, dem auch Vest zustimmt, über die physiologische Bedeutung der Zahnfleischtasche so, daß er sagt, daß die Gründe durchaus dunkel sind, warum der freie Zahnfleischsaum bzw. die Interdentalpapille vor Karies schützen soll, da ja doch die für Karies nötigen Bakterien und die nötigen Nährstoffe für sie gewiß auch ihren Weg in die Zahnfleischtasche finden dürften und dort ganz sicher wären vor der Friktion durch Speisen und vor der Zahnbürste. Klinisch und erfahrungsgemäß kann man hier aber wohl doch Black zustimmen. Labial und buccal wird das paradentale Gewebe von der Alveolenwand begrenzt, die hier in ihrer Gesamtheit parodontaler Herkunft ist. Mesial und distal hängen die Parodontien benachbarter Zähne eng zusammen. Palatinal grenzt das Parodontium an den retroalveolaeren Spongiosaraum. Lingual geht es ohne scharfe Begrenzung in den Basalteil des Kiefers über (Kantorowicz, Horn). Wichtig als Vorbemerkung für das Verständnis der entzündlichen Erscheinungen und ihrer Aetiologie ist die Kenntnis vom Wesen des Zahndurchbruches, über den bei dem heutigen Stand der Wissenschaft kaum ein Zweifel besteht. Kantorowicz, Gottlieb und andere haben gerade über den kontinuierlichen Zahndurchbruch berichtet.

Kurz vor Durchbruch des Zahnes kommt es nach Zugrundegehen der Schmelzpulpa und dem damit verbundenen Aufhören der Schmelzbildung zur Verschmelzung des äußeren und inneren Schmelzepithels und somit zur Bildung des Schmelzoberhäutchens. Das Schmelzoberhäutchen, von Gottlieb cuticula dentis benannt, verbindet sich jetzt mit dem äußeren Eptihel der Mundschleimhaut, so daß zwischen beiden eine völlig enge Verbindung besteht. Bei weiterem Durchbruch des Zahnes kommt es dann zu einer Loslösung der cuticula von dem Epithel; es entsteht ein Spalt zwischen Epithel und cuticula, der zur Bildung der Zahnfleischtasche führt. Der Vollständigkeit halber sei angeführt, daß sich nach Loslösung des Schleimhautepithels vom Schmelz ein hornartiges Abscheidungsprodukt, das aus dem Mundschleimhautepithel stammt, dem primären Schmelzoberhäutchen als sekundäres auflagert. Bei noch weiterem Durchbruch erst schiebt sich

1

2

3

4

5

6

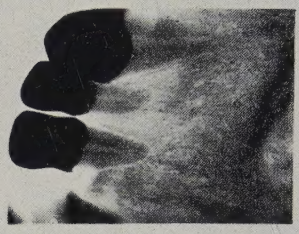

7

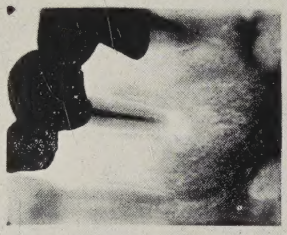

8

9

9a

10

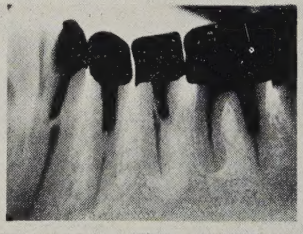

11

12

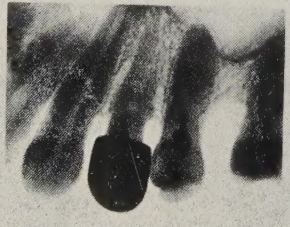

13

14

15

Digitized by the Internet Archive
in 2026

https://archive.org/details/IA41533911_0028

das Epithel am Zement entlang. Die Kontinuität des Epithelüberzuges ist also niemals unterbrochen. Die Zahnfleischtasche reicht beim durchbrechenden Zahn also nicht bis zum Zahnhals, sondern es besteht eine Verwachsung zwischen dem noch nicht durchgebrochenen Schmelzepithel und dem Mundschleimhautepithel, wobei die Tasche in allen Stadien des Zahndurchbruches die gleiche Tiefe hat, die nie tiefer als ½ bis 1 Millimeter reicht. Die Zahnfleischtasche nun ist es besonders, die hinsichtlich ihrer Anatomie und ihrer Physiologie für die vorligende Arbeit von Bedeutung ist, denn ihrer richtigen Einschätzung wegen gehen die Meinungen der Autoren, die sich mit den Fragen nach der Methodik der Kronenarbeit beschäftigten, auseinander. Orban und Köhler haben über die Taschentiefe genaue Messungen angestellt, deren Resultat ergab, daß 45% der zur Untersuchung stehenden Taschen weniger als ½ mm, 29% zwischen 0,5—1 mm und nur 26% aller Fälle über 1 mm an Tiefe maßen. Als arythmetisches Mittel der Taschentiefe errechneten sie die Größe von 0,84 mm. Auf die pathologischen Veränderungen der Zahnfleischtasche werde ich im Zusammenhang mit den krankhaften Erscheinungsformen des gesamten Parodontiums genauer eingehen und das hier Gesagte nur als Vorbemerkung gelten lassen. Abschließend möge angeführt werden, daß wir als eine Frucht der letzten Untersuchungen Gottliebs die Kenntnis davon besitzen, daß der Knochen als plastisches Gewebe in funktioneller Abhängigkeit vom Zahn steht, und wie eng überhaupt die Beziehung zwischen jeder Region der Wurzelhaut und dem zugeordneten Knochen ist.

Zusammenfassend läßt sich über die Erfordernisse bei Anfertigung eines Kronen- bzw. Brückenersatzes für den Zahnarzt folgendes sagen: Unter größtmöglicher Berücksichtigung der technischen Gesichtspunkte zur Erreichung eines mechanisch-statisch und funktionell wirksamen Nutzeffektes muß auf die Gesunderhaltung des Parodontiums in allen seinen Teilen entscheidend Wert gelegt werden, denn wie wichtig die Wahrung des Parodontiums für den Zahnkörper und damit natürlich für den Gesamtorganismus ist, wid das Folgende noch zeigen.

Die zahnärztliche Literatur der letzten Jahre läßt deutlich erkennen, daß diese Art der Forderung mit den Mitteln, wie sie noch heute nach Art und Befestigung in Anwendung kommen,

nicht erreicht ist; und zwar ist es die Bandkrone, die in technischer und biologisch-prophylaktischer Beziehung noch nicht zur höchsten Perfektion gebracht werden konnte. Zur Erhellung des Problems der Bandkrone und der Frage ihrer Vor- und Nachteile will ich auf die verschiedenen Auffassungen, die in der zahnärztlichen Literatur zum Ausdruck kommen, eingehen.

Es besteht natürlich Einigkeit darüber, daß die Krone durch den Ring, den wir unter das Zahnfleisch herunterreichen lassen, eine mechanische Wirksamkeit erhält, auf die wir nur höchst ungern verzichten können. Ihre Vorteile bestehen ferner darin, daß sie bei nicht karies-immunen Verhältnissen durchaus einen Schutz darstellt. Bei all den Zähnen, die durch Karies mehr oder weniger zerstört sind, wird sie, besonders im Gebiet der Prämolaren und Molaren das einzige Hilfsmittel sowohl als Einzelkrone wie als Brückenpfeiler bleiben, einen vollwertigen Ersatz zu garantieren.

Worin sind nun die Mängel der so befestigten Krone nach der heutigen Anfertigungsmethode zu suchen? Diese Frage führt uns zur Betrachtung des cervikalen Randabschlusses der Krone und seiner Wirkung auf das perimarginale Gewebe, da gerade dessen Problematik evident ist. Dasselbe gilt natürlich auch für alle diejenigen Arbeitsmethoden, bei denen ein Ring zur Verwendung kommt, also auch für die Stiftbandkrone und die Bandhalbkrone.

Evans machte schon 1893 eindringlich auf die Gefahren aufmerksam, die damit verbunden sind, den Ring zu weit in die Zahnfleischtasche hineinzuschieben. Ihm folgten Goslee, Simon, Rank und andere. In Anerkennung der Gefahren einer Schädigung durch den Kronenring weisen schon seit Jahren viele Prothetiker auf die Notwendigkeit hin, den Ring nur bis zu einer gewissen Tiefe der Zahnfleischtasche reichen zu lassen. Als Grenze des unteren Abschlusses des cervikalen Randes wurde immer wieder das ligamentum circulare gefordert, da man seiner Verletzung eine wichtige Bedeutung zumaß.

Peeso brachte den cervikalen Rand 1,5 mm parallel zur Gingivallinie zum Abschluß, während Riechelmann den Ring unter Hammerschlag 1 bis 2 mm unter den Zahnfleischsaum treibt.

Während also, wie ersichtlich ist, bei sehr vielen Autoren die Anerkennung der möglichen Gefahren zu deutlicher Aufmerksamkeit und dem Wunsche nach Modifizierung führten, leugnen andere wieder jegliche Problematik. In derselben Weise wie Morgenstern und Bruhn, die anführen, daß korrekt aufsitzende Ringe niemals eine Reizung des Zahnfleisches und des Periodontiums herbeiführen, treten Autoren wie Pareidt, Preiswerk, Head, Neall und Sandbloom für die Unschädlichkeit der Kronenringe ein. Es wurden zwar Schädigungen des perimarginalen Gewebes von ihnen beobachtet, sie erblicken aber evtl. negative Reslutate als Folge von unsachgemäßer Anwendung von Kronenringen.

Schon im Jahre 1908 hat in seinen Ausführungen im „Korrespondenzblatt für Zahnärzte" Schröder mit aller Präzision die Frage aufgeworfen, ob es überhaupt möglich sei, einen genau anschließenden Sitz des Ringes am Zahnstumpf zu erzielen, ohne daß dieser eine Reizung für das perimarginale Gewebe darstellt. Er wies ganz besonders darauf hin, daß Kronen, die klinisch ohne Beschwerden getragen werden, noch keinen Beweis für die Güte der Methode darstellen. Ferner machte er darauf aufmerksam, daß in manchen Fällen die Schwierigkeiten, im Bereich der Seitenzähne ein Band exakt anzulegen, oft kaum überwindlich seien, und daß die Voraussetzung für richtige Anlage des Ringes in der Möglichkeit, den Zahnstumpf parallelwandig oder schwach konisch zu gestalten, nur in geringem Umfang gegeben sei. Das gleiche sagen Riechelmann wie Pichler, die zum Teil der Arbeit Schröders folgen.

Schröder weist später nachdrücklich darauf hin, daß das Hinaufschieben eines Ringes oder Bandes unter das Zahnfleisch in vielen Fällen Veranlassung zur Auflockerung des Ringbandes, zu chronisch entzündlichen und hypertrophischen Zuständen des Zahnfleischsaumes, zu Taschenbildung und Eiterung gibt.

Durch die Arbeit Gottliebs, über die Vest in der „Schweizerischen Monatsschrift für Zahnheilkunde" berichtet, scheint nun von einer anderen Seite herkommend, geradezu eine Ablehnung des Ringbandes überhaupt gefordert zu werden.

Die klinische Beobachtung zeigt in zahlreichen Fällen, daß der ursprünglich vom Zahnfleischsaum bedeckte cervikale Band-

rand nach mehr oder weniger kurzer Zeit frei lag, gleichgültig, wie tief derselbe anfänglich in die Zahnfleischtasche hineinragte. Trotzdem der Kronenring der Forderung genügte, den Zahnumfang eng zu umfassen und durch die sorgfältige Ausgestaltung des cervikalen Bandrandes eine Reizung nicht angenommen werden konnte, war die Zahnfleischtasche weiter apikalwärts getreten. Vest untersuchte, ob die Anschauungen über die Immunität der vom Zahnfleisch bedeckten Zahnpartien, über die konstante Höhe des normalen Zahnfleischrandes und über die Lage des Taschenbodens an der Schmelzzementgrenze, welche das Einschieben des cervikalen Bandrandes in die Zahnfleischtasche veranlaßten und rechtfertigten, heute noch zu Recht bestehen.

Vest geht auf die Blackschen Untersuchungen zurück. Black beobachtet nämlich, daß sich im gingivalen Drittel der axialen Zahnwandungen häufig kreidige Stellen bilden, bei welchen mit der Zeit der Schmelz einbricht, wodurch Cavitäten entstehen, deren cervikaler Rand zum Zahnfleischrande parallel verläuft. Bei fortschreitendem Durchbruch des Zahnes erwiesen sich die Zonen apikalwärts von den kreidigen Stellen bzw. den schon vorhandenen Karieseavitäten hinsichtlich des Schmelzes als auffällig intakt. Da Black der Ansicht war, daß nach Einstellung der Zähne in die Occlusion der Boden der Zahnfleischtasche dauernd an der Schmelzzementgrenze liege, schloß er aus seinen Beobachtungen, daß, wie ich schon oben erwähnt habe, die Unversehrtheit der Schmelzzonen unter kariösen Stellen auf ihre Ueberdeckung durch das Taschenzahnfleisch zurückzuführen seien. Gottlieb ist nun aber durch seine Untersuchungen über den Zahndurchbruch zu der Ueberzeugung gelangt, daß die kariesfreien Zonen cervikalwärts von Cavitäten im gingivalen Kronendrittel nicht wegen ihrer Lage unterhalb des Zahnfleisches kariesfrei geblieben sind, sondern weil sie noch nicht durchgebrochen und deshalb noch mit den Epithelen verwachsen waren.

Vest, der diese Anschauung bestätigt, weist darauf hin, daß der physiologische Zahndurchbruch sich nur sehr langsam vollziehe und daß sich häufig Schmelzkaries nicht nur auf das Gingivaldrittel parallel zum Zahnfleischrand erstreckt, sondern sich bis in die Nähe des Taschenbodens ausbreitet. Die alte Anschauung, daß die innerhalb der Zahnfleischtaschen liegenden

Zahnzonen kariesimmun seien, könnte man deshalb nicht mehr aufrecht erhalten.

Vest glaubt, daraus schließen zu dürfen, daß es von diesem Gesichtspunkte aus überhaupt keinen Zweck mehr habe, das cervikale Ende eines Kronenbandes in die Zahnfleischtaschen hineinzulegen, denn bei fortschreitendem Zahndurchbruch würde das cervikale Bandende freigelegt, da der Zahnfleischsaum weiter apikalwärts rückt.

Der Gottliebschen Forschung stimmen Orban, Köhler und Müller bei. Gottlieb sagt ferner, daß der Zahndurchbruch nicht mit der Occlusion beendet sei, sondern daß man von einem völligen Durchbruch aller Kronen erst vom 30. Lebensjahr ab sprechen könnte. Dementsprechend liegt der Boden der physiologischen Zahnfleischtasche nicht an der Schmelzzementgrenze, sondern noch weiter darüber. Der Epithelansatz am Boden der Tasche wuchert weiter dem Zement entlang apikalwärts, und so tritt der Taschenboden, gefolgt vom freien Zahnfleischrand, tiefer.

Vest fragt sich, ob es unter diesen Verhältnissen überhaupt noch angezeigt sei, den festliegenden Kronenringrand temporär in Lagebeziehung zum flüchtigen Zahnfleischrand und Taschenboden zu bringen, da ja der Bandrand früher oder später doch frei liegt. Die Zahlen Orbans und Köhlers zeigen, daß es in vielen Fällen normaler Taschenbildung unmöglich ist, ein Band hineinzuschieben, ohne daß das Taschenepithel verletzt wird, und sie lassen ahnen, wie oft beim Hochschieben des Kronenbandes der Epithelansatz von Schmelz oder Zement gewaltsam gelöst worden ist. Jede solche Verletzung kann natürlich günstig verlaufen, wenn das Taschenepithel unterhalb des Kronenrandes wieder Anschluß findet. Vest weist darauf hin, daß eine unerwünschte Vertiefung der Tasche mit ihren Gefahren immerhin zurückbleibt.

Welche Veränderungen treten nun überhaupt durch das Verlegen des cervikalen Ringrandes unter das Zahnfleisch in Erscheinung? Zur Untersuchung der neugeschaffenen Verhältnisse stehen uns drei Möglichkeiten offen. Zur sachlichen Betrachtung der richtigen oder fehlerhaften Application einer Bandkrone und des Zustandes perimarginalen Gewebes an dieser dem Auge unzugänglichen Stelle können wir außer 1. der klinischen Untersu-

chungsmethode mit der Sonde uns 2. des Röntgenbildes bedienen. Horn bediente sich in seiner Arbeit über die Untersuchungen der Schädigung des perimarginalen Gewebes durch Kronenringe dieser beiden Methoden, während Greve zur histologischen Erforschung, 3. das Tierexperiment zu Hilfe nahm.

Bei dem Untersuchungsverfahren mit Röntgenstrahlen ist die Frage von Wichtigkeit, welche Anforderungen wir an das Resultat überhaupt stellen können, welche Fehlerquellen sich evtl. ergeben, damit wir diese ausschließen können, und welche positiven Möglichkeiten zur objektiven Feststellung der Gewebsverhältnisse und von Sitz und Lage der Krone wir überhaupt haben.

Vor Beantwortung dieser Frage sei nochmals kurz darauf hingewiesen, daß das cervikale Bandende an der größten Circumferenz des konisch bezw. parallelen geschliffenen Zahnstumpfes liegend diesem ringsherum fest anliegen soll und zwar so, daß die Oberfläche des Ringes continuierlich in die des Zahnes bezw. der Zahnwurzel übergeht. Außer der Lage des Kronenringes und seines cervikalen Randes soll uns das Röntgenbild möglichst auch über die Frage Auskunft geben, ob und wieweit der Kronenring der Circumferenz des Zahnes nicht anliegt, sondern absteht und mit seinem freien Rande in die Zahnfleischtasche hineinragt. Denn es ist selbstverständlich, daß besonders ein abstehender Kronenring noch mehr Veranlassung zur Schädigung des perimarginalen Gewebes geben muß, insofern, als durch ihn ein ständig wirkender Reiz und somit eine traumatische Wirkung auf das Periodontium ausgeübt wird. Verzerrung des Röntgenbildes können wir bei Untersuchung der Interdentalpapille am besten ausschließen, wenn wir die orthoradiale Einstellung des Tubus benutzen, d. h. die Aufnahme so leiten, daß der Röntgenfilm parallel zur Zahnachse liegt. Mesial und distal abstehende Kronenringe werden sich auch dann im Bilde wiedergeben lassen (Parma). Horn gibt in seiner Arbeit an, daß man sehr wohl auch buccal und palatinal abstehende Kronenringe zur Darstellung bringen kann, wenn man eine etwas excentrische Projektion wählt; doch ist darauf zu achten, daß die Umrisse des zu untersuchenden Zahnes nicht in den Schatten des Nachbarzahnes projeziert werden. Wichtiger als die Frage, ob und wieweit ein Kronenring absteht, wird auch schon von Horn die Frage angesehen, welche

Veränderungen sich in der Umgebung des Zahnes bzw. der Krone nachweisen lassen.

Wichtig für diese Darstellung der Arbeit sind einmal die Veränderungen im periodontalen Gewebe, zum anderen im Knochen. Bei der engen Nachbarschaft beider Gewebe werden wir sehr oft finden, daß sich entzündliche und atrophische Erscheinungsformen kombinieren. Für die röntgenologische Untersuchung wesentlich sind vor allem Resorptionserscheinungen am processus alveolaris, über deren röntgenologisch sichtbare pathologische Veränderungen Parma berichtet. Der limbus alveolaris — in der Prämolaren- und Molarengegend begrenzt durch einen geraden Kompaktastrich, welche in die lamina dura der Alveole übergeht — sinkt in toto, seine Abgrenzung bleibt glatt und scharf. Dort, wo die interdentalen Septen genügend breit sind, gestaltet sich der neue Nimbus occlusalwärts etwas concav: Bei der Alveole ist er oft höher als in der Mitte der Septumbreite. Ferner beschreibt Parma Randresorptionen des processus alveolaris, welche am Röntgenbild scharf oder auch unscharf zum Vorschein kommen können. Diese kleinsten Resorptionen haben ihren Sitz nicht in der Mitte der Septumbreite, sondern an der Alveole. Bei schmalem Septum kann die ganze Breite desselben von der Resorption umfaßt werden; dann sinkt die Höhe des processus alveolaris im ganzen. Im weiteren Verlauf der Krankheit kann es zu größeren periradiculären Knochenresorptionen kommen, zu den sogenannten Taschen.

Wie schon oben gesagt, kombinieren sich meist beide Erscheinungsformen so, daß wir bei peridentaler Taschenbildung gleichzeitig auch oft marginale Resorptionen vorfinden.

Bei der Auswahl der Fälle ging Horn so vor, daß er Fehlerquellen, wie sie durch Belastungsvorgänge sich ergeben können, ausschloß und so die im Röntgenbild sich ergebenden Veränderungen tatsächlich auf die Schädigung durch Kronenringe zurückführen konnte. Wie zu erwarten war, zeigte sich in allen Fällen, daß der röntgenologische Befund im wesentlichen parallel ging mit dem klinischen Untersuchungsresultat. Bei Kronenringen, die klinisch sowohl einen verhältnismäßig guten Sitz ergaben, als auch keine Veränderungen am perimarginalen Gewebe erkennen ließen, war der Röntgenbefund ein verhältnis-

mäßig normaler, während schon äußerlich erkennbare Schädigungen auch ihren mehr oder weniger scharfen Ausdruck im Röntgenbild fanden.

Bezüglich der Kronenringe entnimmt Horn seinen Untersuchungsergebnissen zusammenfassend, daß im allgemeinen ein stärker abstehender Ring einen gröberen pathologischen Befund des umgebenden Gewebes bewirkt. Schröder sagt dasselbe, indem er bei dem Hinweis auf die Abhängigkeit des Verhaltens des Parodontiums von dem exakten Abschluß und noch mehr von der mehr oder minder starken Versenkung des Bandes in die Zahnfleischtasche von einer gewissen gesetzmäßigen Proportionalität zwischen Ursache und Wirkung sprechen zu können glaubt. Obwohl er sich nun gerade in jüngster Zeit eindeutig gegen die Verwendung der Bandkrone ausgesprochen hat, betont er dennoch ausdrücklich, daß zur Reizwirkung bestimmend der konstitutionelle Faktor kommt, d. h. die Art, wie der Einzelne auf den durch den Kronenrand ausgeübten Reiz reagiert. Klinisch kommt es ja auch immer wieder zur Beobachtung, daß bei dem einen Patienten selbst ein sehr schlecht sitzendes Ringband lange Zeit vertragen werden kann, während bei einem anderen Patienten ein durchaus einwandfrei gefügter Ring schon nach verhältnismäßig kurzer Zeit krankhafte Veränderungen in der Umgebung des Zahnhalses herbeizuführen imstande ist. Welche Faktoren dabei maßgebend sein mögen, ist nicht hinreichend bekannt, wichtig ist nur, festzustellen, daß bei Anfertigung zahnärztlicher Arbeiten auch auf diese Seite des technischen Problems Wert gelegt werden muß. Schon nach diesen Arbeiten ist der nachteilige Einfluß des Ringes oder Bandes jedenfalls nicht zu bestreiten und in der Mehrzahl der Fälle deutlich nachweisbar, und so erscheint es verständlich, daß man neuerdings eifrig bestrebt ist, diese Art der Befestigung möglichst auszuschalten und dafür andere in Anwendung zu bringen, die das perimarginale Gewebe freilassen. Greve hat nun, wie schon oben erwähnt wurde, seine Arbeiten auf das Tierexperiment ausgedehnt, indem er jungen Hunden einerseits exakt sitzende Kronenringe einsetzte, andererseits ihnen absichtlich fehlerhafte Ringe applizierte und beide Arten von Arbeiten eine genügend lange Zeit tragen ließ, die eine histologische Untersuchung auf die Wirkung im paradentalen Gewebe möglich

machte. Die entsprechenden Zähne der anderen Seite der Zahnreihe, die gesund waren, wurden als Kontrolle hinzugenommen, und es wurde darauf geachtet, daß die den Versuchen dienenden Zähne frei von anderweitig bedingten von den normalen Zuständen abweichenden Erscheinungen waren. In Greves histologischen Untersuchungsergebnissen bei nicht exakt sitzenden Ringen lassen sich deutlich zwei verschiedene Bilder der pathologischen Veränderung wahrnehmen, und zwar ist das Ergebnis bei zu tief versenkten Kronenringen ein durchaus anderes als bei den durch zu weite Kronenringe hervorgerufenen resultierenden pathologischen Erscheinungsformen.

Greve wies nach, daß es im Tierexperiment bei weit unter das Zahnfleisch reichenden Kronenringen im wesentlichen zu Resorptionserscheinungen kam. Das innere Saumepithel ist stark verbreitert und, von Rundzellen infiltriert, in seinem Zusammenhang gelockert. Der Epithelansatz hat sich über die Schmelzzementgrenze vorgeschoben. Eine Vermehrung der Adventitiazellen in dem lockeren Bindegewebe zwischen den einzelnen Faserzügen und einer Einwanderung hämatogener und histiogener Wanderzellen in die Fasern der Bündel hinein als wichtiges Zeichen eines entzündlich veränderten Zustandes des Parodontiums ist hier nicht festzustellen. Um so deutlicher ist diee Beteiligung des Knochens, an dem klar Resorptionsvorgänge zu erkennen sind. Auf dem mikroskopischen Bilde sind Epithelprozesse, im Schnitt kreisförmig erscheinend, wahrnehmbar, die mit Sicherheit auf eine Wucherung hindeuten. Als wesentlichen Unterschied sehen wir an dem Bild der pathologischen Veränderungen nach dem Tragen zu weiter Kronenringe vorwiegend Entzündungserscheinungen. Das Saumepithel ist völlig aufgelockert und fast aus seinem Zusammenhang gelöst.

Zwischen dem unteren Rande der Krone und dem Zahn hat sich eine regelrechte Geschwürsfläche gebildet. Das Bindegewebe liegt ohne schützende Epitheldecke frei an der Oberfläche und ist von Rundzellen völlig durchsetzt. Entzündungserscheinungen kombinieren sich natürlich oft mit Proliferationsvorgängen, die von dem durch das Trauma gesetzten Reiz hervorgerufen werden.

Bei reinen Proliferationsvorgängen sehen wir eine Verdickung des Saumepithels, die schon makroskopisch sich in einer mäßigen Verdickung des Zahnfleischsaumes kundgibt. Während Stellen von streckenweis völliger Vernichtung des Epithels und der Ausbildung einer sezernierenden Geschwürsfläche sich bei der gewöhnlich zu beobachtenden chronischen Entzündung des Parodontiums aber in der Regel an der Seitenwand der Tasche finden, wenn das Epithel verletzt ist, findet man sie hier am Boden derselben. Die zu beobachtenden Wucherungen des Epithels tragen, worauf Greve besonders hinweist, zunächst auch nicht den Charakter der primären Einleitung zur Vertiefung der Tasche, sondern stellen vielmehr erst sekundär den reparatorischen Wundabschluß dar. Erst nach Abschluß der reparatorischen Vorgänge und bei weiterem Fortbestehen des Reizes durch den Ring kann dieser allerdings dann die gleichen Folgen nach sich ziehen, wie sie bei der gewöhnlichen Paradentitis anzutreffen sind. Das Epithel wuchert in der Nachbarschaft des Zahnes weiter vor und führt zur weiteren Vertiefung der Tasche. Am Knochen sind stets sofort nach Eintritt der Ringschädigung mehr oder weniger starke Resorptionserscheinungen wahrnehmbar, und zwar auch dann, wenn der zu der Zerstörung des Knochens Anlaß gebende Ring noch verhältnismäßig weit von ihm entfernt ist.

In Verbindung mit der Gottliebschen Theorie vom kontinuierlichen Zahndurchbruch und den dadurch bedingten rein physiologischen Tiefenwachstum des Epithels am Zement entlang haben manche Autoren in Außerachtlassung des eben erwähnten ätiologischen Momentes eine bessere Ausgestaltung und Anwendungsmöglichkeit der Bandkrone dadurch zu erzielen versucht, daß sie sie vorbeugenderweise über den normalen Taschenboden hinaus versenkten. Wie weit die Auffassung vom kontinuierlichen Zahndurchbruch überhaupt berechtigt ist, soll hier nicht weiter kritisch untersucht werden. Sicher ist auf alle Fälle, daß bei einem Tiefertreten des Zahnfleischsaumes, wobei zuerst der cervikale Rand des Ringes und dann die Substanz des Zahnstumpfes freigelegt wird, ein vorbeugend tieferes Versenken nur das Tiefenwachstum des Epithels begünstigen kann. Diese Methode wird mithin durch eine vorübergehende unerwünschte Vertiefung den

gesamten Zahndurchbruch beschleunigen und ist aus diesem Grunde abzulehnen.

Als Ergebnis aller bisher angeführten Untersuchungen läßt sich zusammenfassend in vorsichtiger Form sagen, daß die Applikation des Ringrandes an dem Boden der Zahnfleischtasche das günstigste zu einer bestimmten Zeit überhaupt erreichbare Verhältnis darstellt. Obwohl Greve durch seine histologischen vergleichenden Untersuchungen zu dem Ergebnis kommt, daß nur fehlerhaft applizierte Kronenringe Schädigungen des Parodontiums herbeiführen, exakt angefertigte Kronen aber keinerlei nachteilige Veränderungen zeitigten, können wir kritisch abschließend hervorheben, daß seine nach dieser Richtung hin positiven Ergebnisse vom Tierexperiment nicht ohne weiteres auf den Menschen übertragen werden können. Eher ließe sich sagen, daß seine negativen Resultate, die allzu häufig am Menschen klinisch in Erscheinung treten, Bedeutung für diese haben. Die Form der pathologischen Veränderungen bei beiden Geweben wird sich im wesentlichen gleich sein. An dieser Stelle möge nochmals auf den konstitutionellen Faktor hingewiesen werden, demgegenüber auch exakt ausgeführte Versuche mit Bandkronen, wie sie Philipp angestellt hat und beschreibt, an Bedeutung einbüßen. Demzufolge erscheint es verständlich, daß sich Prothetiker, wie besonders Schröder, trotz des durchschnittlich günstigen Resultates bei Verwendung der Bandkrone aus prophylaktischen Gründen für eine Modifizierung der bisher geübten Technik einsetzen und sich bemühen, einen anderen vollwertigen Ersatz zu schaffen, der durchaus unter Berücksichtigung der mechanisch-funktionellen Wirksamkeit doch keine Schädigung des perimarginalen Gewebes herbeiführt.

Welche Modifizierungsmöglichkeiten der Bandkrone besitzen wir nun heute?

An dieser Stelle ist besonders eine Arbeit von Schönwald zu nennen. Der Verfasser ist bemüht, eine Methode zu schaffen, die die Nachteile einer Bandkrone hinsichtlich des perimarginalen Gewebes möglichst ausschaltet und dabei das Prinzip der ringlosen Krone zur Anwendung bringt.

Die besondere Arbeitsmethode ist folgendermaßen: Nachdem der für eine Krone bestimmte Zahn wie für eine Ortonkrone

zugeschliffen ist, auf die später noch genauer einzugehen sein wird, wird in üblicher Weise mittels eines Drahtmaßes der Umfang am Zahnfleischrande festgestellt. Dieses gewonnene Ringmaß wird durch Zuziehen der Drahtschlinge um etwa 1 mm enger gestaltet, so daß der danach hergestellte Ring aus mittelhartem 20karätig. Gold nicht ohne weiteres mit Fingerdruck über den Zahnstumpf am Zahnfleischrande geschoben werden kann. Nach Inaugenscheinnahme des Verlaufes der Gingivallinie wird zunächst der Ring ohne Anprobe nach dem Augenmaß zurecht geschnitten und befeilt. Die sorgfältig auszuführende Befeilung hat von innen nach außen zu geschehen. Nun wird der Ring mit dem Finger kräftig über den Zahnstumpf geschoben und vermittels eines Holzstäbchens mit einem Handhammer durch leichte Schläge in richtiger Stellung auf den Zahnstumpf getrieben.

Durch das Auftreiben des Ringes durch Hammerschlag wird ein absolut dichtes Anliegen desselben am Zahnfleischrande bewirkt. Sodann wird der Zahnfleischrand mit einem scharfen Instrument am Ringe angerissen und die Bißhöhe festgestellt. Nach Beschneiden und Befeilen des Ringes gemäß des Randes wird er nach der jeweiligen Zahnform mit geeigneten Zangen gebördelt und die Kontaktpunkte hergestellt. Es folgt nun das Abdrucknehmen mit Biß. Ist die Krone fertiggestellt, so wird sie im Munde anprobiert, die Occlusion und die Kontaktpunkte werden kontrolliert und Verbesserungen vorgenommen.

Bis hierher unterscheidet sich die angegebene Schönwaldsche Technik in nichts von der allgemein üblichen Methode zur Anfertigung einer gewöhnlichen Bandkrone. Als wesentlich Neues im Gang der Arbeitsmethode kommt nun die Herstellung des genauen Abschlusses am Zahnfleischrande hinzu, d. h. der cervikale Rand der Krone wird zu seiner peinlichsten Ausgestaltung dem deckenden Zahnfleischrand entzogen und dem Auge sichtbar gemacht. Diesen genauen Abschluß in Höhe des Gingivalsaumes gewinnt man dadurch, daß man mit der fertiggestellten und in völliger Occlusion sich befindlichen Krone einen Gipsabdruck nimmt, der am besten in einem Stück mit der Krone aus dem Munde entfernt werden muß, so daß die Krone in ihm unverrückbar festsitzt, und man die Möglichkeit hat, die überstehenden Teile des Ringes mit feinen Carborundsteinchen bis

zum Gipsrande im Abdruck zu beschleifen. Sollten bei mehreren nebeneinander anzufertigenden Kronen die approximalen Zwischenräume sehr eng sein, so daß anzunehmen ist, daß der Gips sie nicht ausfüllt, so ist es nach Schönwald möglich, diese engen Zwischenräume mit dünnflüssigem Plerodont auszufüllen, um den Verlauf des Zahnfleischrandes im Abdruck scharf zu fixieren. Bei geringerer Ausdehnung der approximalen Zwischenräume gibt der buccale und linguale Verlauf des Gipsrandes im Abdruck die Linie an, die der Zahnfleischpapille entspricht, so daß ein kleiner Defekt im Abdruck nicht ins Gewicht fällt.

Die Schönwaldsche Methode hat demzufolge nicht nur für Einzelkronen, bei denen sie selbstverständlich am leichtesten herzustellen ist, sondern auch für mehrere nebeneinander sich befindende Kronen Bedeutung. Das Beschleifen des Goldrandes kann ohne Befürchtung bis zur Gipsgrenze stattfinden, wenn die Krone beim Einsetzen in richtiger Stellung mit einem leichten Schlag aufgetrieben wird. Sollen mehrere Kronen zusammengelötet werden, oder dienen bei Anfertigung einer Brücke einzelne Kronen als Pfeiler, so genügt zur Beschleifung der überstehenden Goldränder derselbe Gipsabdruck, nach dem die Kronen zusammengelötet werden sollen. Schönwald weist darauf hin, daß selbstverständlich durch diese Methode nicht nur die Bandkrone hinsichtlich ihres cervikalen Randabschlusses modifiziert werden kann, sondern auch durchaus sowohl für die Stufenkrone wie für die Fournierhalb- und Fournierdreiviertelkrone in Anwendung kommen kann. Auf die eben angeführten ringlosen Arbeiten werde ich im folgenden näher eingehen.

Zunächst aber möge hier betont sein, daß wir in der Schönwaldschen Methode eine Modifizierung der Bandkrone bekommen haben, die theoretisch und auch klinisch erfahrungsmäßig ihren großen Vorzug evident werden läßt, besonders deshalb, weil sie auch der von Schröder immer wieder geforderten Prophylaxe auf das beste nachkommt.

Gegenüber der Schönwaldschen Technik scheinen die Arbeiten anderer Autoren, wie z. B. Oettinger und Lidmann, die sich ebenfalls bemühen, den Zahnfleischsaum bestens zu schonen, wenig zweckmäßig. Oettinger empfiehlt, um den Zahnhals herum für kurze Zeit einen Gummiring zu legen, der

das Zahnfleisch so weit zurückdrängt, daß eine Bearbeitung auch dieser Zahnpartien ohne gingivale Verletzung möglich wird.

Lidmann nimmt, um dasselbe Ziel zu erreichen, einen dem Zahnfleischrand entsprechend verlaufenden cervikal aufgebogenen Ring, den er mit weicher Guttapercha beschickt. Kritisch können wir dazu bemerken, daß es nicht so sehr darauf ankommt, während der Präparation des Zahnstumpfes für eine Krone eine Schonung des Zahnfleisches für diese relativ kurze Zeit anzustreben, als vielmehr auf eine langdauernde Gesunderhaltung der Weichgewebe hinzuarbeiten.

Auf eine weitere Modifizierung der Bandkrone, um Schädigungen des perimarginalen Gewebes auszuschalten, und die von amerikanischer Seite empfohlen wird, möchte ich der Vollständigkeit halber noch kurz eingehen.

Nach der gewöhnlichen Präparation des Kronenstumpfes wird mit Kerrmasse ein Abdruck genommen, der dann mit Goldamalgam ausgestopft wird. Auf dem so erhaltenen Amalgammodell wird eine Goldfolie 38 aufgeprägt und die so gewonenne Kappe im Munde probiert. Paßt sie genau, so wird Gußwachs auf die Kaufläche gebracht, und der Patient prägt durch Mahlbewegungen die Kaufläche aus. Die auf das Amalgammodell zurückgebrachte Goldkappe wird fertig modelliert, d. h. die Seitenteile der Folie werden mit Wachs verkleidet. Um nun einen absolut sicheren marginalen Randschluß zu erreichen, werden zwei Wege eingeschlagen. Die eine Methode ist die: Es wird gleich die Folie fein auslaufend mit Wachs bis unten an den cervikalen Rand überkleidet und die so überzogene Goldfolienkappe eingebettet und gegossen. Wohl treten hierbei Schrumpfungen auf, die aber durch eine besondere Gußtechnik (Kaltguß) unbedeutend sind und leicht durch nachheriges Nachstanzen der fertigen Krone auf dem Amalgammodell behoben werden können. Die andere Methode ist die, daß der untere Folienrand zunächst von Wachs frei bleibt. Die Krone wird gegossen und nun wieder im Munde aufprobiert, mit Füllinstrumenten der Folienrand nochmals anpoliert und dann mit hochkarätigem Lot die letzte Rinne ausgeschwemmt. Der Randschluß wird, nach diesen beiden Arten hergestellt, als ein absolut intakter bezeichnet.

Eine im Prinzip völlige Neugestaltung der technischen Kronenherstellung haben wir nun in der nach ihrem Angeber benannten Orton-Krone, über die Schröder ausführlich berichtet. Wie schon früher angedeutet, bezweckt sie eine gänzliche Ausschaltung des perimarginalen Gewebes derart, daß sie durch Erhaltung des cervikalen Schmelzwulstes bei intakten und festen Zahnstümpfen einen genauen Abschluß der Kronenränder in Höhe des Zahnfleischsaumes garantiert und den cervikalen Rand einer Kontrolle des Auges zugänglich macht. Der Wichtigkeit halber möge es erlaubt sein, auf die technische Vorbereitung genauer einzugehen. Ihre Anfertigung geht unter Erhaltung der Höckerbildung an der occlusalen Fläche vor sich derart, daß soviel abgetragen wird, daß ein ausreichend starker Deckel Platz findet. Unter Erhaltung des cervikalen Schmelzwulstes wird der Zahnkörper konisch beschliffen. Dann wird mit Ring und einer plastischen Masse ein Abdruck genommen, wobei der cervikale Rand des verwendeten Ringes natürlich dem Zahnfleischsaum parallel verlaufen muß, und nach diesem erhaltenen Abdruck ein Modell angefertigt, das ursprünglich in Amalgam hergestellt wurde. Auf diesem Amalgammodell wurde ebenfalls genau entsprechend dem sich abzeichnenden Zahnfleischrande folgend, aus dünnem Wachs der Kronenring modelliert und darauf in hochkarätigem Weichgold gegossen. Rein theoretisch mußte dieser Ring im Munde auf den Zahnstumpf gesetzt, der konisch beschliffenen Zahnoberfläche ganz eng anliegen und cervikal seinen Abschluß am Zahnfleischrande finden. Praktisch war dies aber nicht immer der Fall. Durch die Kontraktion des Goldes trat eine Verengerung des Ringes ein, die bewirkte, daß der Ring nicht auf den Zahnkörper paßte. Dies führte zu Modifizierungen, die schon im Verlaufe des Arbeitsganges einer Kontraktion des Goldes hemmend entgegenzuarbeiten imstande waren.

Schröder empfiehlt, anstatt des Amalgammodells ein solches aus feinem Gips herzustellen, dessen Expansion die Kontraktion des Goldes ausgleicht. Und zwar geht er so vor: Nach Herstellung des Gipsmodells aus snow-white-Gips nimmt er grünes Taggartwachs, erweicht es bis zum Plastischwerden über der Flamme und drückt es im Munde über den präparierten Stumpf und läßt, noch während das Wachs plastisch ist, zu-

beißen; so gewinnt er eine völlig exakte occlusale Fläche und genaue Kontaktpunkte mit den Nachbarzähnen. Die so im Munde geformte Wachshohlform wird auf das Gipsmodell gesetzt, wo es nötig ist, bis zum Schleifrand am Zahnhals ergänzt, um dann eingebettet und gegossen zu werden.

Das auf diese Weise erzielte Resultat ist ein außerordentlich gutes. Komplizierter als diese Schröndersche Modifizierung ist die Hildebrandtsche Methode, die ebenfalls auf das Ziel hinarbeitet, die Kontraktion des Goldes zu kompensieren.

Hildebrandt nimmt ebenfalls mit Ring und Kerrmasse Abdruck, stellt aber das Modell aus Kupfer-Amalgam her. Die Anfertigung der Krone geht nun in zwei Teilen vor sich. Er stellt erstens eine gestanzte Kappe her, welche den cervikalen Anschluß der Krone herbeiführt, zweitens einen gegossenen Mantel, welcher die Kauflächen und axialen Wandungen der Krone darstellt.

Ueber das Amalgammodell wird ein Stück Goldfolie — 24karätig in 0,10 bis 0,12 mm Stärke — gestanzt, so daß dieses die gingivale Abschrägung um 0,5 mm allseitig überlappt und glatt und ohne Faltenbildung anlegt. Dann stanzt er über diese Goldkappe eine zweite aus Zinnfolie in 0,07 mm Stärke, die nur bis zur Stumpfabschrägung reicht, so daß die Goldkappe unten noch 0,5 mm hervorschaut. Auf die Zinnfolie schmilzt der Gußwachs und modelliert daraus Kaufläche und Konturen der Krone. Sodann werden Zinnfolie und Wachsmantel abgehoben und nach Herauslösung der Zinnfolie aus dem Wachsmantel dieser allein gegossen, um dann mit der bestehenden Goldfolienkappe zusammengelötet zu werden. Auch dadurch wird die Kontraktion des Goldes beim Guß und die damit verbundene Verkleinerung der Krone kompensiert. Die gegossene Krone wird auf dem Amalgammodell zurecht geschliffen, und zwar so, daß die cervikale Grenze der Stumpfpräparation nur noch etwa 0,1 bis 0,2 mm überlappt wird. Diese von der Goldfolie gebildete Ueberlappung läßt sich im Munde anpolieren.

Ueber die Anwendungsmöglichkeiten der Ortonkrone und besonders über ihre Vorzüge gegenüber der Bandkrone gehen die Meinungen auseinander. Während Schröder der Ortonkrone absolute Anwendungsmöglichkeit auch bei Zähnen in ge-

schlossener Zahnreihe zubilligt, weisen andere Autoren wie auch Rumpel auf die Schwierigkeit einer exakten Präparation des Zahnkörpers hin, obwohl auch er anerkennt, daß die Ortonkrone in ihrem Endresultat ideal ist.

Bei kritischer Stellungnahme muß ausdrücklich betont werden, daß das Moment der Schwierigkeit gegenüber dem vorzüglichen Resultat nicht als entscheidendes Hemmnis ins Gewicht fallen darf. Die Gegner der Ortonkrone führen außer dem oben Gesagten an, daß die Präparation des Zahnstumpfes für eine Ortonkrone mit einem größeren Verlust an Zahnsubstanz verbunden sei als zur Herstellung einer Bandkrone nötig ist. Auch hier sei wieder auf die Untersuchungen Schröder's verwiesen, der an Hand von Zeichnungen bewies, daß schon durch die Erhaltung des cervikalen Schmelzwulstes von einem größeren Substanzverlust gegenüber der Bandkrone, bei deren Präparation der Schmelzwulst in Fortfall kommt, nicht die Rede sein kann. Selbstverständlich wird es immer Fälle geben, in denen infolge einer ausgesprochen ampullenartigen Form eine Ortonkrone wegen des zu großen Substanzverlustes nicht in Frage kommt. Diese Ausnahmefälle dürfen aber nicht als Gegenargument gelten. Die immer wieder angeführten Pulpareizungen, die leicht dadurch bedingt sind, daß sich die völlig konische Ausgestaltung des Zahnkörpers schwierig erweist, können ebenfalls eine Ablehnung nicht rechtfertigen. Ein Mittel, um die Pulpareizungen auszuschalten, hat Orton selbst angegeben. Er imprägniert die Oberfläche des beschliffenen Zahnes mit hochprozentiger Höllensteinlösung, um unmittelbar darauf feinstes Amalgampulver zu verreiben. Ob dadurch ein hermetisch erzielter Abschluß der Dentinkanälchen bewirkt wird, mag dahingestellt bleiben. Dieses Verfahren führt ebenfalls wie klinisch festgestellt ist, tatsächlich zu einer sehr starken Abschwächung äußerer Reize auf die Pulpa. Schröder empfiehlt einen Ueberzug nach Imprägnation mit Höllenstein mit fest haftendem Zapon-Lack. Uebrigens stehen beide Autoren auf dem Standpunkt, daß bei sachgemäßer technischer Durchführung während des Beschleifens des Zahnstumpfes, z. B. unter ständiger Zuführung von Wasser so gut wie nie Pulpenreizungen auftreten.

Als Forderung für die exakte Anfertigung der Ortonkrone möge hervorgehoben werden, daß die Krone überall die gesetzten Schlifflächen überdecken muß, so daß keine von außen her kommende und als besonders unangenehm empfundene Temperaturreize die an diesen beschliffenen Stellen mehr oder weniger nahe Pulpa treffen können.

Hinsichtlich ihrer allgemeinen Indikation werden kariesimmune Zahnverhältnisse Vorbedingung sein; denn nur bei intakten Zähnen haben wir schon durch den Zahnkörper selbst eine Stabilität, die die mechanisch statischen Nachteile der Ortonkrone gegenüber der Ringbandkrone aufhebt. Es gilt diese Forderung aber auch im Hinblick auf die erwähnten Black'schen Grundsätze, die allgemeine Geltung haben. Bei kariösen Zähnen wird also die Bandkrone zur möglichst großen Wiederherstellung des mechanischen Nutzeffektes allein indiziert sein. Das gleiche gilt für pulpalose Zähne, bei denen trotz Wurzelfüllung die mechanische Widerstandsfähigkeit eine geringere ist und so zu einer Kontraindikation der Ortonkrone Veranlassung geben mag.

Eine besondere Erwähnung verdient eine andere ringlose Arbeit, nämlich die Stufenkrone, die durch ihr Prinzip und hinsichtlich ihrer Anwendungsmöglichkeit ebenfalls Veranlassung zu entgegengesetzten Auffassungen gegeben hat.

Sie muß insofern neben der Ortonkrone gegenüber der Bandkrone genannt werden, als wir auch in ihr ein Prinzip haben, daß das perimarginale Gewebe frei läßt. Bevor ich auf die verschiedenen Ansichten näher eingehe, well ich kurz ihre technische Anfertigung darstellen.

Gleich der Ortonkrone wird auch die Stufenkrone unter Erhaltung des cervikalen Schmelzwulstes bei gleicher konischer Präparation des Zahnstumpfes angewandt. Ihr cervikaler Rand läuft jedoch nicht feinstrandig gegen den Zahnfleischsaum aus, sondern wird auf einer schmalen, etwa ½ mm breiten Stufe in Höhe des Zahnfleischsaumes zum Anschluß gebracht. Die Kaufläche wird nicht plan beschliffen sondern nur niedriger unter Erhaltung der Höcker und Furchen. Ihre Anwendung im Bereich der Seitenzähne gestaltet sich oft sehr schwierig, worauf besonders Rumpel im Vergleich zur Anfertigung der Bandkrone hinweist. Er gibt zu, daß bei der Stufenkrone ein idealer Uebergang von Zahn-

oberfläche bezw. Wurzeloberfläche zur Krone zu erzielen ist, und sie auch aus diesem Grunde in Amerika besonders häufig zur Anwendung kommt. Rumpel macht aber auf die horizontal eingeschnittene und nach Aufsetzen der Krone mit Zement ausgefüllte Stufe aufmerksam, für die er in Paralolität mit Mißerfolgen bei Inlays fürchtet.

Tatsächlich besteht ja bei nur geringer Ungenauigkeit am Stufenabschluß die Gefahr, daß das Zement allmählich ausgewaschen wird, und der nun gesetzte Defekt als Schlupfwinkel für Mikroorganismen aller Art wirkt. Rumpel warnt auch vor Pulpaschädigungen und hält die Stufenkrone bei pulpenlosen Zähnen direkt für contraindiziert. Er schreibt: „Hier stellt das Kroneninnere bereits einen großen Hohlraum dar. Die Zahnwände sind bereits geschwächt und soll nun durch Einschneiden einer Stufe noch weiter ihrer Widerstandskraft beraubt werden. Hier verliert ja die Goldgußkrone ihren Zweck, den schwachen Zahn, wie der Radreifen das Rad, zusammenzuhalten und gegen Bruch zu schützen. Im Gegenteil: die Stufe vergrößert das Bruchmoment. Die Goldgußkrone ist in solchen Fällen nur erlaubt, wenn es gelingt, die Wurzelkanäle derart zu erweitern, daß man das Füllmaterial des Hohlraumes durch Stifte fest mit der Wurzel verankern kann.“ Unter Vorbehalt geht aus den Aeußerungen Rumpels's klar hervor, daß die Stufenkrone wohl bei intakten Zähnen sowohl als Einzelkrone wie als Brückenpfeiler zur Anwendung gebracht werden kann.

Noch zu erwähnen sind die Carmichael-Krone und die Fournierkrone von Breckhus. Die Carmichaelkrone stellt einen den lingualen bezw. palatinalen Teil der natürlichen Krone einschließende Hülse dar, die in rillenförmigen auf der Kaufläche und in den approximalen Flächen angebrachten Vertiefungen verankert wird. Da die approximalen Flächen in der Richtung ihres Verlaufs plangeschliffen werden, ist der Substanzverlust ziemlich bedeutend, so daß, worauf Schröder hinweist, hier tatsächlich eine Gefährdung der Pulpa besteht.

In dem Bestreben, die bis zum cervikalen Rande ausgedehnten Rillen zu überdecken, wurde die Carmichaelkrone ursprünglich unterhalb des Zahnfleisches zum Anschluß gebracht. Die Nachteile der Carmichaelkrone bestehen in der Schwierigkeit des

Abdruckverfahrens, da die direkte Methode unmöglich ist, und auch die indirekte Methode einen nur fragwürdigen Erfolg verspricht insofern, als die am Zahnhals zwecks Tieferführung der Krone vorgenommenen Radierung den wirklichen Raumverhältnissen nur zufallsweise entspricht. Hinsichtlich der Carmichaelkrone erscheint es angebracht, auf die zweite Hauptforderung Black's, nämlich der extension for prevension einzugehen. Black tritt ja bekanntlich dafür ein, Füllungsränder möglichst nicht in die approximalen Flächen zu verlegen, sondern eine bestehende Cavität nach buccal bezw. palatinal oder lingual so auszudehnen, daß die Füllungsränder der natürlichen und künstlichen Reinigung zugänglich sind. Schröder modifizierte die Carmichaelkrone so, daß er sie mit den Forderungen Black's verband und auch eine Modifizierung hinsichtlich des perimarginalen Gewebes im Sinne Orton's vornahm, insofern, als er die approximalen Flächen weiter nach buccal verlegte, und dem Zahnstumpf eine konische Form gab, so daß auch nun die Möglichkeit besteht, den cervikalen Rand feinstrandig auslaufen zu lassen. Die Carmikrone kommt im Bereich der Seitenzähne (Prämolaren) in Betracht.

Die Breckhus-Krone befolgt ebenfalls die Forderung der prophylaktischen Extension. Die V-förmigen Furchen oder Rillen verlaufen streng parallel zur facialen Fläche, der linguale Körper des Zahnes ist gewissermaßen, wie Schröder sagt, „reliefartig" zur facialen Fläche abgesetzt. Auch die Breckhuskrone stellt hinsichtlich des perimarginalen Gewebes einen Fortschritt dar. In der Höhe des Zahnfleischsaumes ist der linguale Körper der Krone stufenförmig abgesetzt. Die Schulter hat etwa die Breite von ½ mm. Die ringlose Elanderkrone, die noch zu erwähnen ist, hat ihre Bedeutung nur für Schienenanfertigung.

Um zur kritischen Betrachtung des Erfolges von Bandkronen einerseits und Ortonkronen andererseits zu kommen, hat der Verfasser vorliegender Arbeit an Hand des klinischen Materials, das der technischen Abteilung des Universitätsinstitutes Berlin zur Verfügung steht, außer der klinischen Untersuchung das Röntgenbild zu Hilfe genommen.

Bei der Auswahl der Fälle wurde so vorgegangen, daß möglichst beide Arten von Kronen an ein und demselben Patienten zur Untersuchung gelangten. Einzeln stehende und überkronte Zähne wurden außer Acht gelassen, um Fehlerquellen, wie sie durch größere Reizungsmöglichkeiten (übermäßige Belastung, Infektions- und Prothesenschädigung) entstehen, auszuschalten. Die Untersuchungsergebnisse von Einzelkronen und Brücken, bei denen die klinische Untersuchung allein eine nicht exakte, manchmal sogar eine grob fehlerhafte Arbeitsmethode ergab (zu tief versenkte und nicht anschließende Kronenringe mit mehr oder minder pathologischem Befund, wie Auflockerung der Weichteile, sofortiges Bluten bei Berührung, Taschenbildung und Sekretfluß) können im Rahmen dieser Arbeit nicht angeführt werden. Das röntgenologische Ergebnis bestätigte in weitaus der meisten Fälle den klinischen Befund, und wir erhielten Bilder, wie wir sie leider noch viel zu häufig sehen. Fast immer war eine Beteiligung des Knochens zu erkennen.

Diese Untersuchungen bestätigen nur zu gut, daß Ringe, selbst wenn sie nur wenig mehr als 1mm unter das Zahnfleisch geschoben werden, oder wenn der cervikale Rand nicht dem Umfang des Zahnkörpers direkt anliegt, in sicher 80% der Fälle eine Schädigung des Weichgewebes herbeiführen, die mit mehr oder weniger sichtbaren äußeren Anzeichen für den Patienten einhergehen. Bei der Feststellung, ob die Ortonkrone geeignet ist, als ein besserer Ersatz für die Ringbandkrone zu gelten, darf es sich bei der Untersuchung nur um exakt ausgeführte Arbeiten handeln.

Das Ergebnis war folgendes:

Fall 1: Herr A. L. 33 Jahre alt, Gebiß im Oberkiefer und Unterkiefer lückenhaft. Es fehlen unten rechts der 1., und links der 2. Molar, oben rechts der 1. Prämolar und der 1. Molar. Im Oberkiefer befindet sich rechts oben eine Brücke vom 2. Molaren (Ortonkrone) bis zum 2. Prämolaren (Ringbandkrone). Der linke obere Eckzahn trägt eine Approximalfüllung, der 1. Prämolar eine Krone (Bandkrone), der 2. Prämolar eine Füllung. Die Kronen sind nicht überlastet, der Biß ist normal. Die Kronen sind 2—3 Jahre alt, der Patient ist gesund.

Schleimhautbefund: Die Schleimhaut zeigt beim 2. Molaren (Ortonkrone) keinen Befund, beim 2. Prämolaren (Bandkrone) leichte Rötung, Auflockerung und Verdickung des Zahnfleisches, geringe Taschenbil-

dung. Der Ring schließt exakt an und reicht knapp 1 mm unter das Zahnfleisch Schmerzen bestehen nicht. Beim linken oberen 1. Prämolaren ebenfalls eine deutliche Verdickung der Schleimhaut, verbunden mit Rötung. Geringe Taschenbildung zwischen Eckzahn und Prämolaren. Exakter Randschluß des Ringes.

Röntgenbefund: (Abb. 1.) Beim 2. Molaren (Ortonkrone) normal, keine Veränderung am Knochen. Beim 2. Prämolaren leichte Verbreiterung des Periodontalspates (Abb. 2) zwischen 1. und 2. Prämolar links oben Auflockerung des Knochens. Septum zwischen Eckzahn und Prämolar deutlich zerstört. Koncavität des Limbus durch Abnahme der Höhe. Periodontalspalt erweitert. (Abb. 3)

Fall 2: Herr F. A. 45 Jahre alt, gesund Gebiß lückenhaft. Oberkiefer: es fehlen rechts: 1. Molar 2. Prämolar, links: 1. Molar und 2. Schneidezahn. Unterkiefer normal bezahnt, kein Zahnstein, Gebiß gut gepflegt. Patient trägt oben rechts eine Brücke vom 2. Molar (Ortonkrone) bis zum 1. Prämolar (Bandkrone). Oben links: Bandkronen über Eckzahn, 1. und 2. Prämolar. Unten links: Kronen über dem 1. und 2. Molar. Alle Kronen schließen exakt an, gehen nicht tief unter das Zahnfleisch. Links oben fehlt zwischen Eckzahn und 1. Prämolar der Kontaktpunkt.

Schleimhautbefund: Oben rechts normal, oben links: Neigung zum Bluten bei der Papille zwischen Eckzahn und 1. Prämolar. Starke Rötung. Unten links: Schwammige Auflockerung der Schleimhaut beim 1. Molar, Schleimhautbefund beim 2. Molar ohne Bedeutung. Taschenbildung oben links zwischen Eckzahn und Prämolar.

Röntgenbefund: Knochenbefund: beim 2. Molar oben rechts (Ortonkrone) o. B. (Abb.) Unten links leichte Resorpption des Septums zwischen 1. und 2. Molar und zwischen 2. Prämolaren und 1. Molaren. (Abb. 5) Oben links: stärkere Resorption des Septums (wahrscheinlich veranlaßt durch fehlenden Kontaktpunkt) (Abb. 6)

Fall 3: Herr G. L. 34 Jahre alt. Gesund, oben und unten Lückengebiß. Oben fehlen: links der 2. Schneidezahn und der 1. Prämolar. Unten fehlen: rechts der 1. Molar und der 2. Prämolar. Links: der 1. Molar. Unten links: Brücke vom 2. Molaren bis 1. Prämolaren (Ortonkrone) bOen Brücke vom Eckzahn bis 2. Prämolar, Alter der Kronen $2\frac{1}{2}$ Jahre. Linkere obere Eckzahnkrone steht distal etwas über, unten fehlt Kontaktpunkt, zwischen 1. und 2. Prämolar. Unten recht: Brücke vom 2. Molar bis 1. Prämolar. Gebiß gut gepflegt. Mundbefund im allgemeinen o. B.

Schleimhaut.befund: Zahnfleischsaum am linken oberen Eckzahn aufgelockert und gerötet. Starke mesiale Taschenbildung. Der Eckzahn etwas gelockert. Unten rechts kein Befund, unten links zwischen 1. und 2. Prämolar Taschenbildung ohne Sekret. Keine Schmerzhaftigkeit. Papille atrophiert. Schwammig aufgelockert, bläulich rot verfärbt

Röntgenbefund: Oben links: Eckzahn (Bandkrone) starke Resorption,-Herd an der Wurzelspitze (Abb. 7) Unten rechts: beim 1. Prämolaren leichte distale Erweiterung des Periodontalspaltes (Abb. 8) Unten links: zwischen 1. und 2. Prämolaren Resorption. Bei beiden 2. Molaren kein Befund (Abb. 9)

Fall 4: Frau H. P. 48 Jahre alt. Gesund, Gebiß lückenhaft, nicht gut gepflegt. Zahnbelag an unteren Frontzähnen starker Zahnsteinansatz. Der Unterkiefer ist voll bezahnt. Es fehlen oben rechts: der 1. Prämolar oben links: der 1. Molar. Ueberkront ist dem Obergebiß der 2. Molar (Ortonkrone) der 3. Molar trägt distale Füllung. Unten rechts: Ueberkront sind die zwei Prämolaren und die 2 Molaren (Bandkronen). Der Eckzahn trägt distale Füllung. Es fehlen oben und unten alle Kontaktpunkte. Rechts unten zwischen allen überkronten Zähnen mehr oder minder starke Taschenbildung. Die Krone beim 1. Molaren ringsherum abstehend.

Schleimhautbefund: Schleimhaut schwammig aufgelockert und gerötet. Beim 1. Molaren rechts unten leichtes Bluten, Schmerzhaftigkeit auf Druck. Oben links kein Befund.

Röntgenbefund: Unten rechts (Abb. 10) fehlende Kontaktpunkte. Randresorption beim 1. Prämolaren distal, beim 1. Molaren Resorption besonders unterhalb der Bifurkation Herd beim 2. Prämolaren und an der mesialen Wurzel vom 1. Molaren. Oben links, Befund o. B. (Abb. 11.)

Fall 5: Herr R. G. 40 Jahre alt, gesund. Oben und unten Lückengebiß. Gut gepflegt. unten links: Brücke vom 2. Prämolaren (Bandkrone) bis zum 2. Molaren (Ortonkrone). Es fehlt der 1. Molar. Unten rechts: Brücke vom 1. Prämolaren bis zum 3. Molaren (Ringbandkrone). Es fehlen der 1. und der 2. Molar. Oben rechts fehlt der 1. Molar. Ueberkront ist der 1. Prämolar (Bandkrone). Die Kronen sind ca. 2 Jahre alt (Ortonkronen) die Bandkrone oben 5 Jahre alt. Ringsherum abstehend.

Schleimhautbefund: Beim 2. Prämolaren unten links distale tiefe Tasche. Schleimhaut o. B. Beim 2. Molaren unten links: Schmerzhaftigkeit, da die Ortonkrone die Schlifffläche nicht ganz deckt. Unten rechts zwischen 1. und 2. Prämolaren: Taschenbildung ohne Sekret. Keine Schmerzhaftigkeit. Ganz geringe Verdickung der Schleimhaut beim 2. Prämolaren. Beim 3. Molar unten rechts kein Befund (Ortonkrone) Oben rechts: distale und mesiale Taschenbildung am Eckzahn. Fehlender Kontacktpunkt zwischen Eckzahn und 1. Prämolar. Kein Schleimhautbefund.

Röntgenbefund: Oben rechts leichte Resorption der Septen. Fehlende Wurzelfüllung. (Abb. 12). Unten links: distale Randresorption am 2. Prämolar, ebenfalls auch zwischen 1. und 2. Prämolar. Beim 2. Molaren leichte Periodontalspalterweiterung (Abb. 13/14) Unten rechts: Aufhellung zwischen 1. und 2. Prämolaren, beim 2. Prämolar tiefe distale Resorption. (Abb. 15)

Aus der Zusammenfassung unserer Untersuchungsergebnisse geht hervor, daß das kliniche und röntgenologische Bild die theoretischen Erwägungen in bezug auf Einwirkung von Kronenringen auf das perimarginale Gewebe bestätigt. In weitaus den meisten Fällen sehen wir eine Schädigung des Weichgewebes, hervorgerufen durch unter die Gingivallinie reichende Bandkronen, die bei dem einen Patienten sich stärker als bei dem anderen darstellen. Wie schon einmal betont wurde, ruft der nicht exakt gearbeitete Randschluß in den meisten Fällen, die exakt gearbeitete Bandkrone sehr oft Schädlichkeiten hervor, die allmählich zu Lockerung und zu frühzeitiger Ausstoßung des Zahnes aus dem Zahnbette führen. Natürlich soll nicht bestritten werden, daß auch Bandkronen jahrelang ohne Beschwerden getragen werden können. Festzustellen ist auf alle Fälle, daß die Bandkrone immer ein Gefahrenmoment in sich birgt, das wir nicht schwer genug wägen können. Abgesehen davon, daß eine Herabsetzung der Vitalität des Zahnes die Folge sein kann und in den meisten Fällen ist, entsteht durch Auflockerung, Entzündung und die Resorption des Knochens eine Eingangspforte für alle möglichen pathologeren Keime. Infektiöse Erkrankungen werden die Folge sein. Es spielt da der konstitutionelle Faktor (Schröder) eine maßgebende Rolle.

Um zu einem von vornherein zu bestimmenden günstigen Resultat in unseren Arbeitsmethoden zu gelangen, müssen wir versuchen, gerade diesen kaum vorher zu bewertenden Faktor der Konstitution als hindernd auszuschalten. Damit ist gesagt, daß wir unsere Apparaturen so einrichten müssen, daß sie, geeignet in innigem Zusammenhang mit dem lebenden Körper zu wirken, dennoch niemals störend das biologische Gleichgewicht beeinflussen können. Wie wir z. B. den Zahnstein als die reizwirkende Ursache vieler Infektionskrankheiten entfernen, um den Körper von den ihn belastenden Fremdstoffen zu befreien, so müssen wir darauf sehen, auch unsere Kronen möglichst so zu konstruieren, daß eine Fremdkörperwirkung oder auch nur die Gefahr einer solchen nicht besteht.

Klinisch und röntgenologisch ist eine schädigende Wirkung der Ortonkrone auf Weichgewebe und Knochen nicht festzustellen. Der ständig unter Augenschein zu kontrollierende und deshalb feinstrandig mit dem Verlauf der Gingivallinie auszuarbei-

tende cervikale Randschluß läßt eine Schädigung auf das Weichgewebe nicht zu. So können wir wohl sagen, daß wir nach unseren heutigen Forschungsergebnissen in der Ortonkrone eine Arbeitsmethode besitzen, die einen Fortschritt gegenüber der Bandkrone darstellt und bei exakter Arbeit ein ideales Endresultat garantiert.

Es sei mir gestattet, Herrn Prof. Dr. Hermann Schröder für die freundliche Ueberlassung des Themas und für die liebenswürdige Unterstützung bei Auswahl der Fälle meinen ergebensten Dank auszusprechen.

Literatur

Feiler, Frankfurt: Die Erkrankung des apikalen Paradentiums. Die Fortschritte der Zahnheilkunde 1927, I. Teil III. Band.

Fritsch, Frankfurt: Einzelkronen. Die Fortschritte der Zahnheilkunde 1927, I. Teil/III. Band.

Greve: Histologische Untersuchungen zur Frage der Schädigung des Parodontiums durch Kronenringe. Dtsch. Monatsschr. f. Zahnheilkd. 44. Jahrg. 1926.

Grawinkel: Die Fournierkrone. Vierteljahrsschrift f. Zahnheilkd. 38. Jahrg. 1922/Heft I. W

Häupl: Ueber traumatisch verursachte Gewebsveränderungen im Paradentium.

Häupl u. Lang: Marginale Paradentitis, Entgegnungen auf die Randbemerkungen B. Orbans. Zeitschrift f. Stomatologie 1927.

— Die Marginale Paradentitis, ihre Pathologie, Aetiologie, Klinik, Therapie und Prophylaxe. Verlag: Meusser 1927.

Horn: Studien über die Einwirkung von Kronenringen auf das marginale Parodontium. Dtsch. Monatsschrift. f. Zahnheilkunde, Jahrg. 48 Heft 21 1930.

Kantorowicz.: Periodontitis, Paradentitis, die Paradentose. Handbuch d. Zahnhlkd. Bd. 2.

Orban u. Köhler: Die physiologische Zahnfleischtasche, Epithelansatz und Epitheltiefenwucherung. Zeitschrft. f. Stomatologie, 22. Jahrg. Heft 6, 1924.

Parma: Zahnärztliche Röntgendiagnostik. Urban u. Schwarzenberg 1929.

S. Philipp: Ueber den cervikalen Randschl. verschiedener Goldkronensysteme bei intakten Zähnen. Zahnärztl. Rundschau, 37. Jahrgang Nr. 49, 1928.

Pichler: Der Schutz des freien Zahnfleischrandes bei Kronen- und Brückenarbeiten. Zeitschrft. f. Stomatologie, 22. Jahrg. Heft 6, 1924.

Präger: Einführung in die zahnärztliche Operationslehre und Röntgendiagnostik. Verlag S. Hirzel, Leipzig, 1926.

Schröder: Ueber ringlose Kronenarbeiten an intakten Zähnen. Adreßkalender d. Zahnärzte 1927/28.
— Ueber die Aufgaben der zahnärztlichen Prothetik und die Versuche zu ihrer Lösung. Verlag Meusser.
— Lehrbuch der technischen Zahnheilkunde. Bd. I, Liefrg. I, Verlag: Meusser.
Häupl: Mikroskopische Befunde bei gingivites marginales und bei den durch sie bedingten Veränderungen der Alveolargruppe nebst einigen Bemerkungen zur Frage der sogenannten Alveolarpyorrhoe. Vierteljahrsschrift f. Zahnheilkd. 41. Jahrg. 1925.
Rumpel: Die Carmichaelkrone Vierteljahrsschrift f. Zahnheilkd. 41. Jahrg. 1925.
Scheiwe: Die Herstellung von Goldbandkronen in Theorie und Praxis. Vierteljahrsschrift f. Zahnheilkunde 41. Jahrg. 1925.
Vest: Die cervikale Grenze der Kronenarbeiten Schweizerische Monatsschrift f. Zahnhlkd. Band 36, Nr. 12.
Weski: Der Zahnfleischsaum. Vierteljahresschrift f. Zahnheilkd. 38. Jahrgg. 1922, Heft I.

Lebenslauf

Ich, Georg Wilhelm Blumenberg, wurde am 24. März 1906 in Hannover als Sohn des Kaufmann Julius Blumenberg geboren. Im Jahre 1912 trat ich in die Leibnitzschule ein, die ich nach Absolvierung der Gymnasialabteilung im Jahre 1926 nach Bestehen der Reifeprüfung verließ. Die ersten beiden Studiensemester für Zahnheilkunde im Sommer semester 1926 und Wintersemester 1926/27 verbrachte ich in Freiburg i. Br. ging dann nach Berlin, wo ich 1928 das zahnmedicinische Physikum bestand. Nach im Juni 1930 bestandenen Staatsexamen der Zahnheilkunde volontierte ich ½ Jahr in der technischen Abteilung der Berliner Universitätszahnklinik. Seit März 1931 lebe ich als Assistent in Hannover.